RECONSTRUCCIÓN ENDOSCÓPICA DE LAS TRANSECCIONES BILIARES POSTQUIRÚRGICAS MEDIANTE UN ABORDAJE COMBINADO EN DOS TIEMPOS: RESULTADOS PRELIMINARES

Pilar Díez Redondo, Irene Peñas Herrero, Paula Gil Simón, Carlos Serna Higuera, Pilar Pinto, Baltasar Pérez Saborido, David Pacheco, Asterio Barrera, Manuel Pérez-Miranda

Hospital Río Hortega. Valladolid.

INTRODUCCIÓN

- **Las transecciones biliares requieren cirugía:**
  - Hepaticoyeyunostomía en Y de Roux

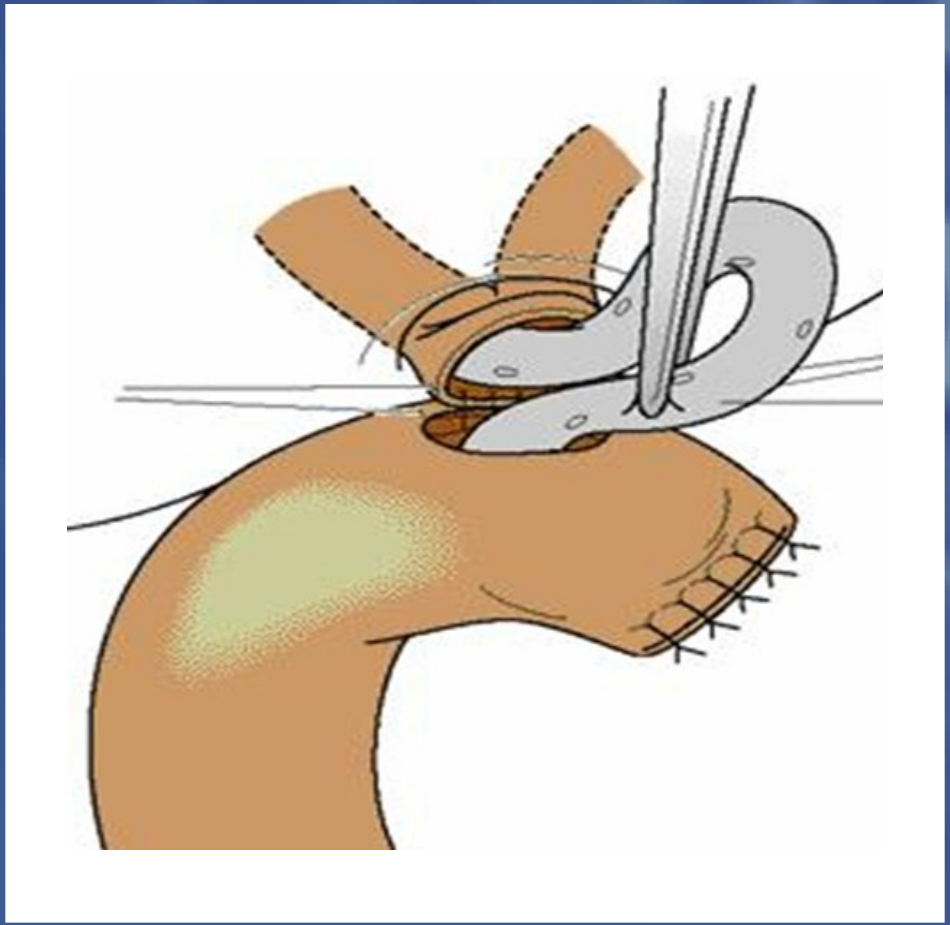

INTRODUCCIÓN

- **Recanalización mediante abordaje combinado PC-CPRE**

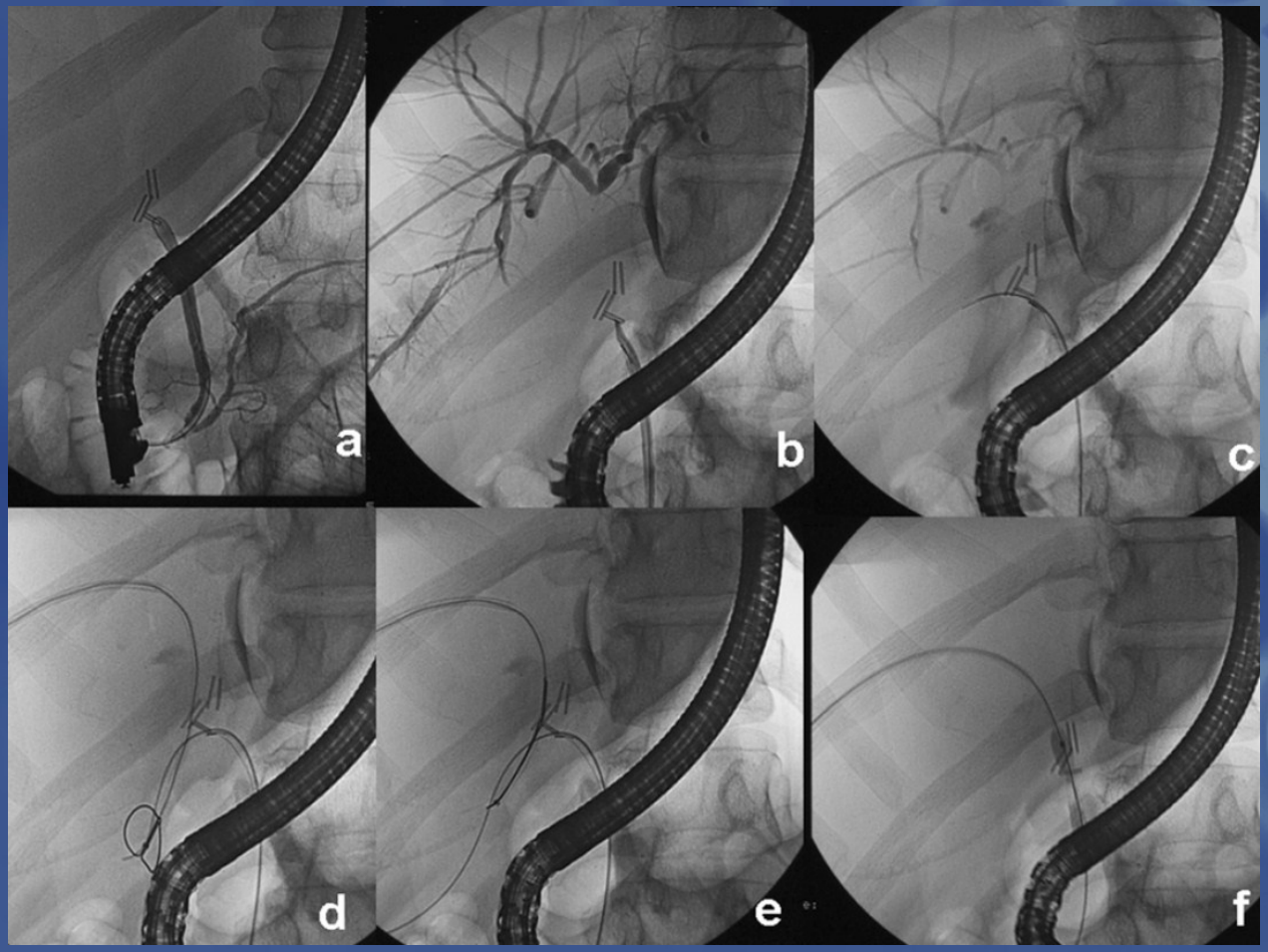

Fiocca, GI Endosc 2011

ESQUEMA TERAPÉUTICO

Casos 1, 2, 3: post- colecistectomía:
hilio hepático

Caso 4: post resección duodenal
colédoco medio

Caso 5: post TOH
colédoco distal

CASO 1: Basal

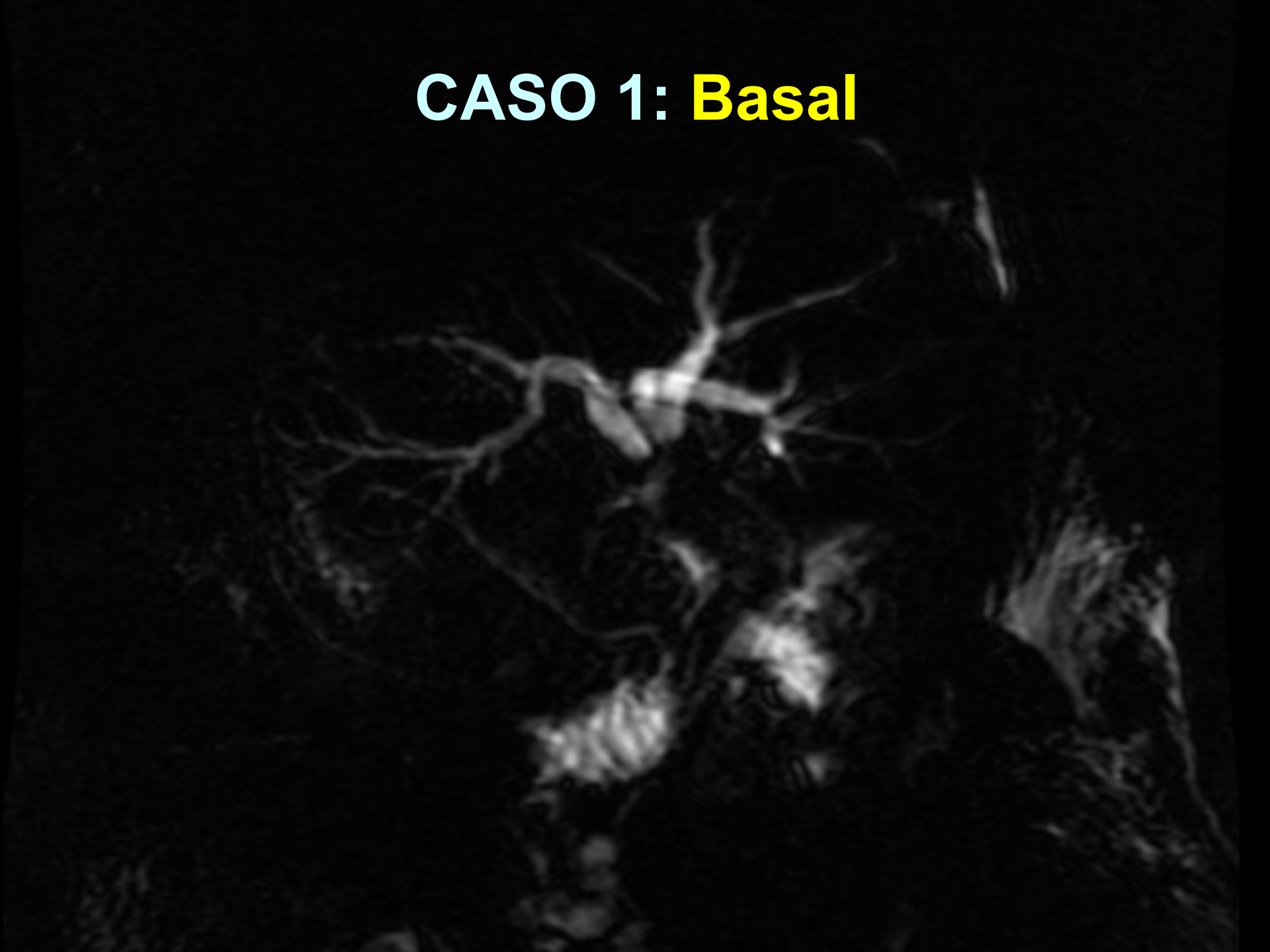

CASO 1: T1 Retrógrado

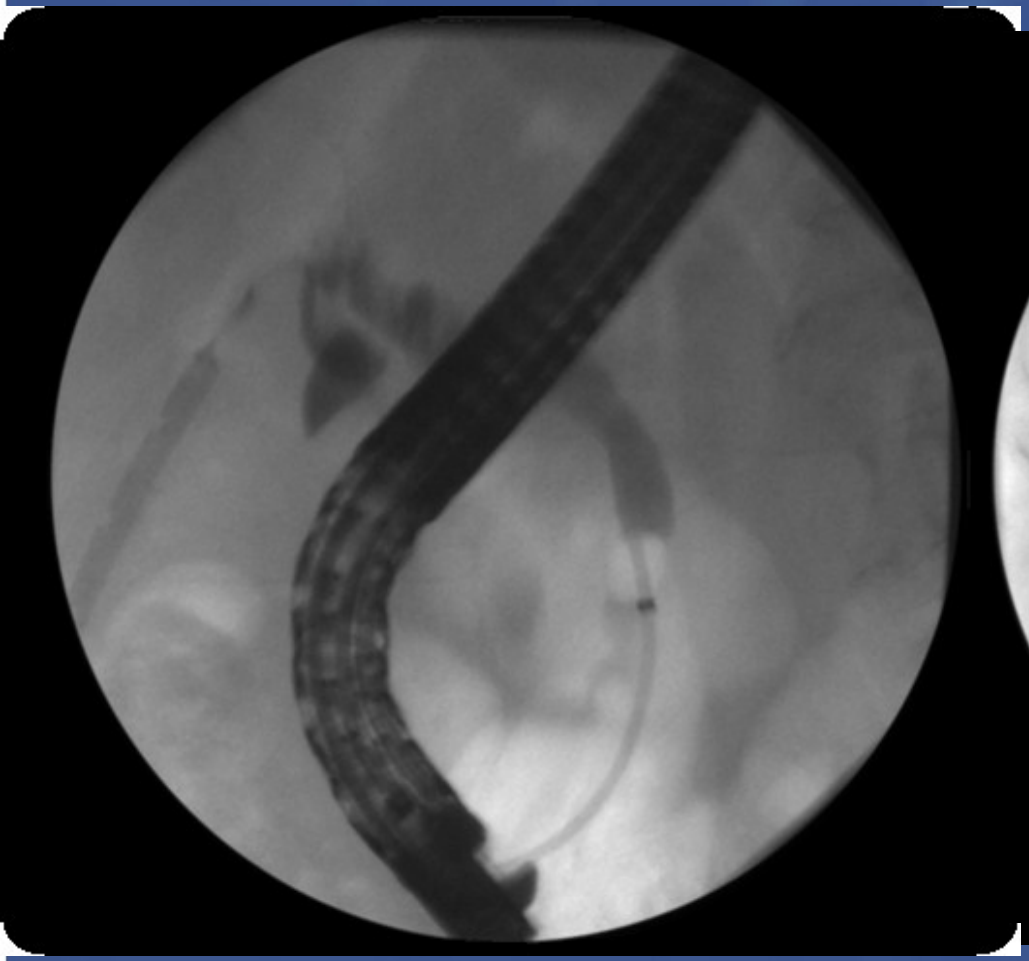

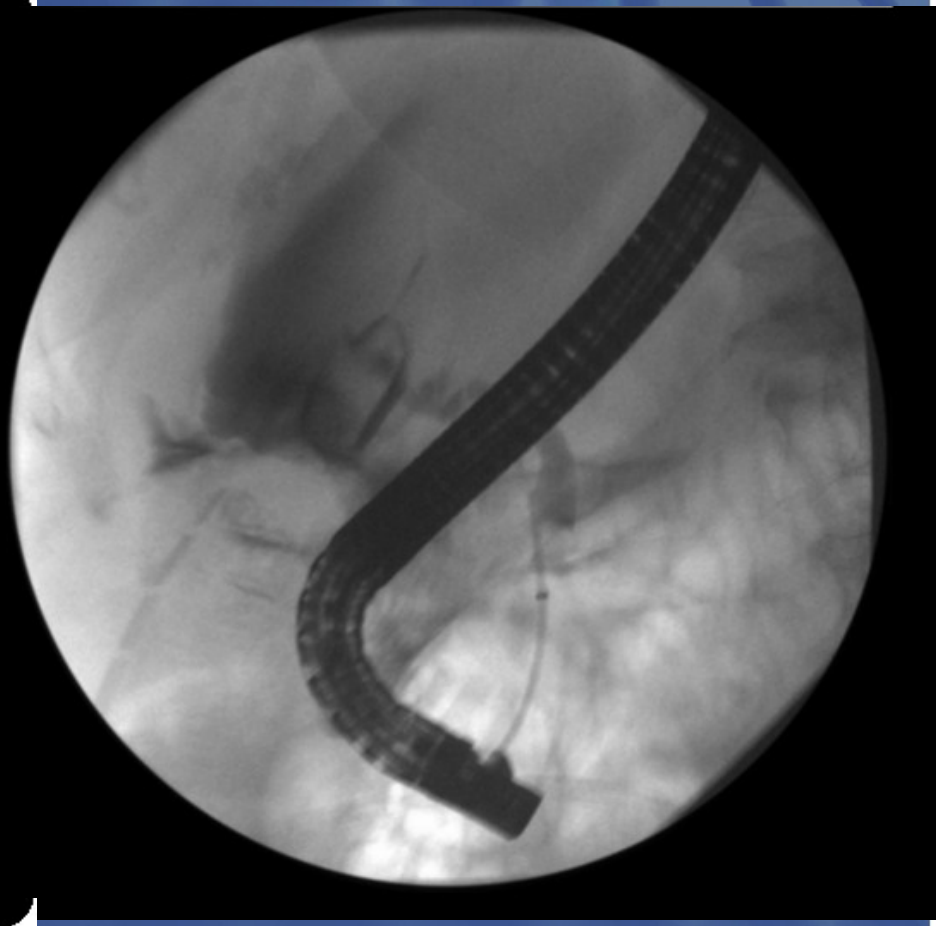

CASO 1: T1 Anterógrado

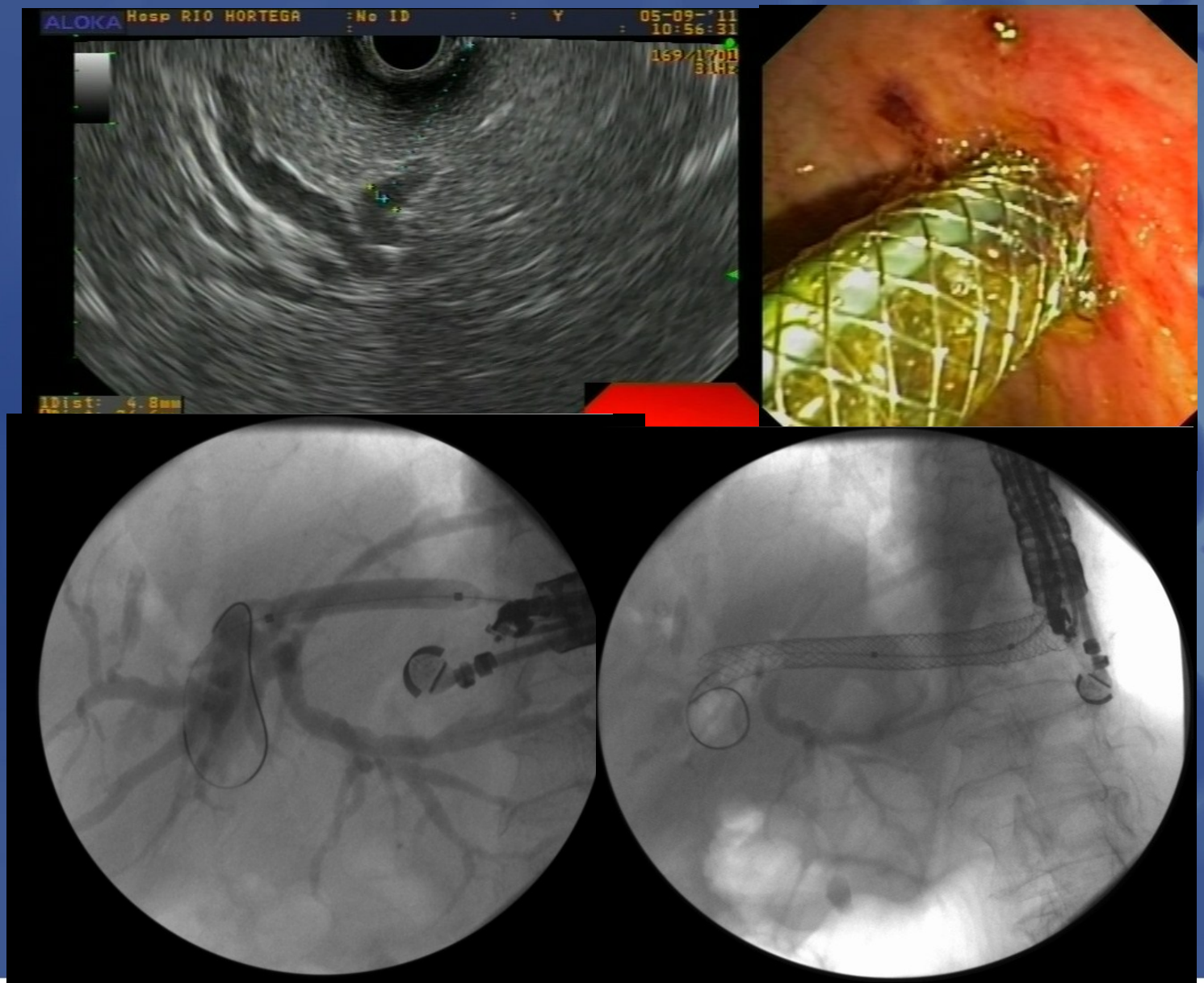

CASO 1: T2 Anterógrado

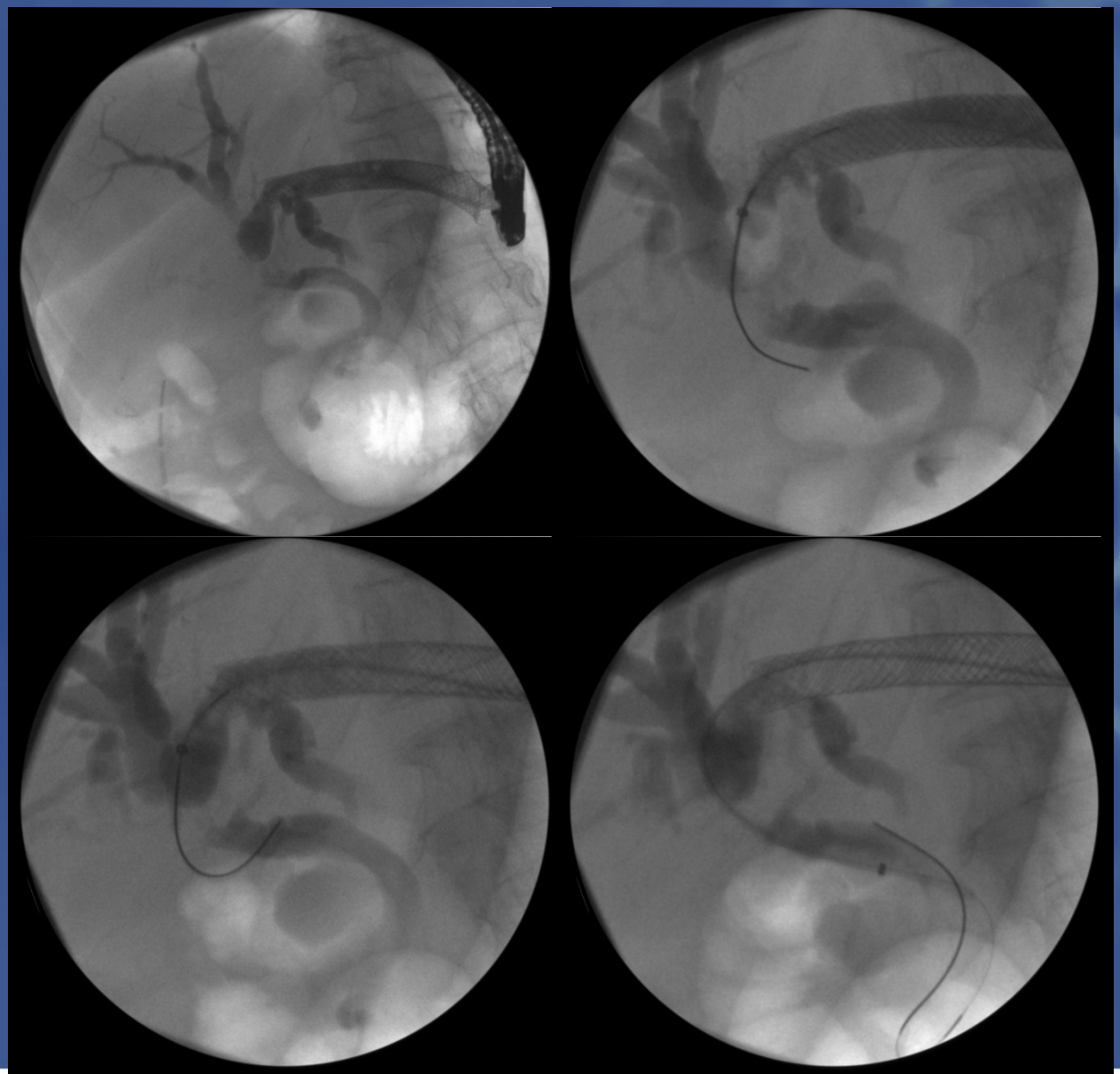

CASO 1: T2 Anterógrado

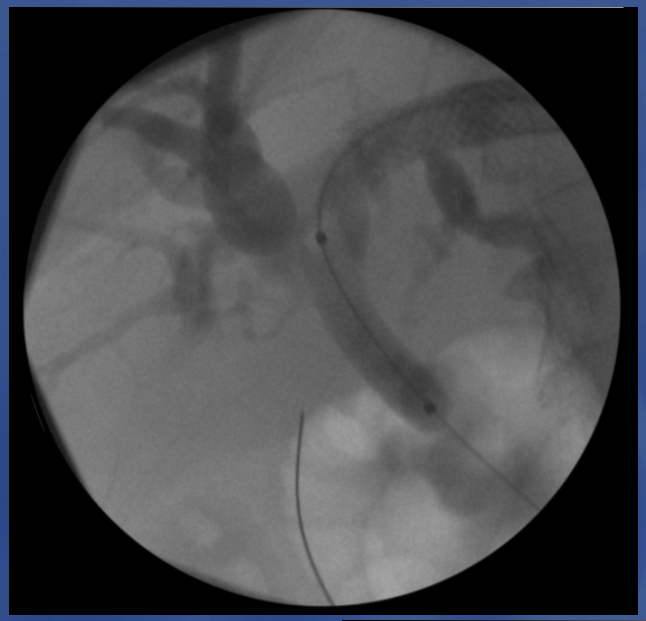

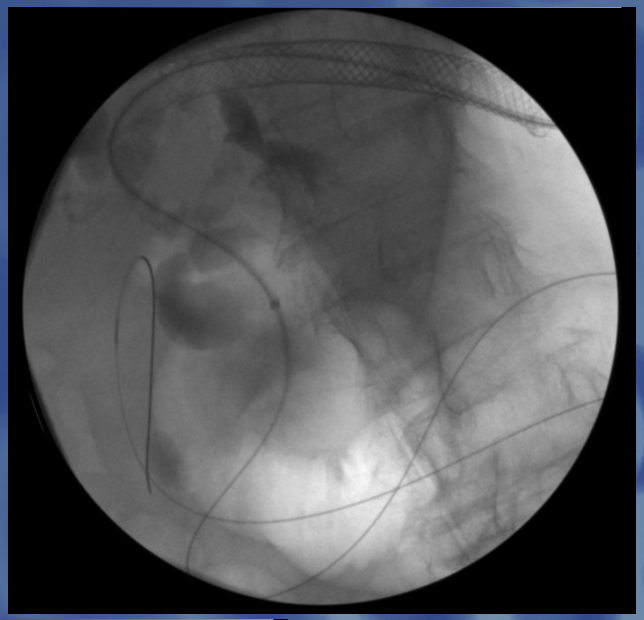

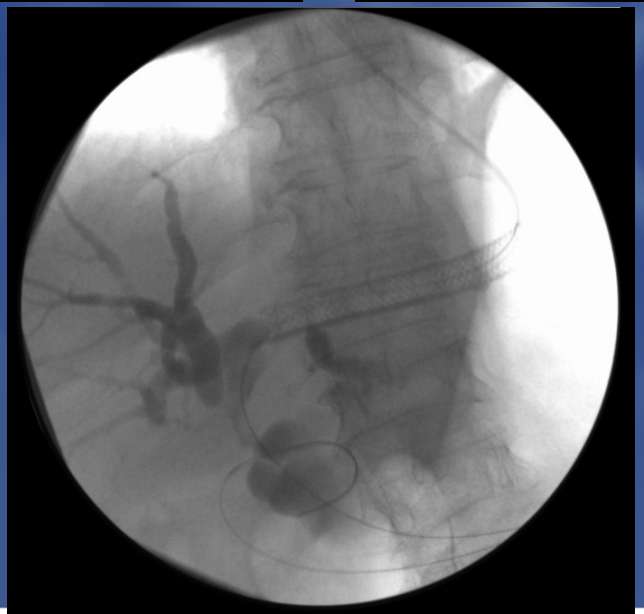

CASO 1: T2 Retrógrado

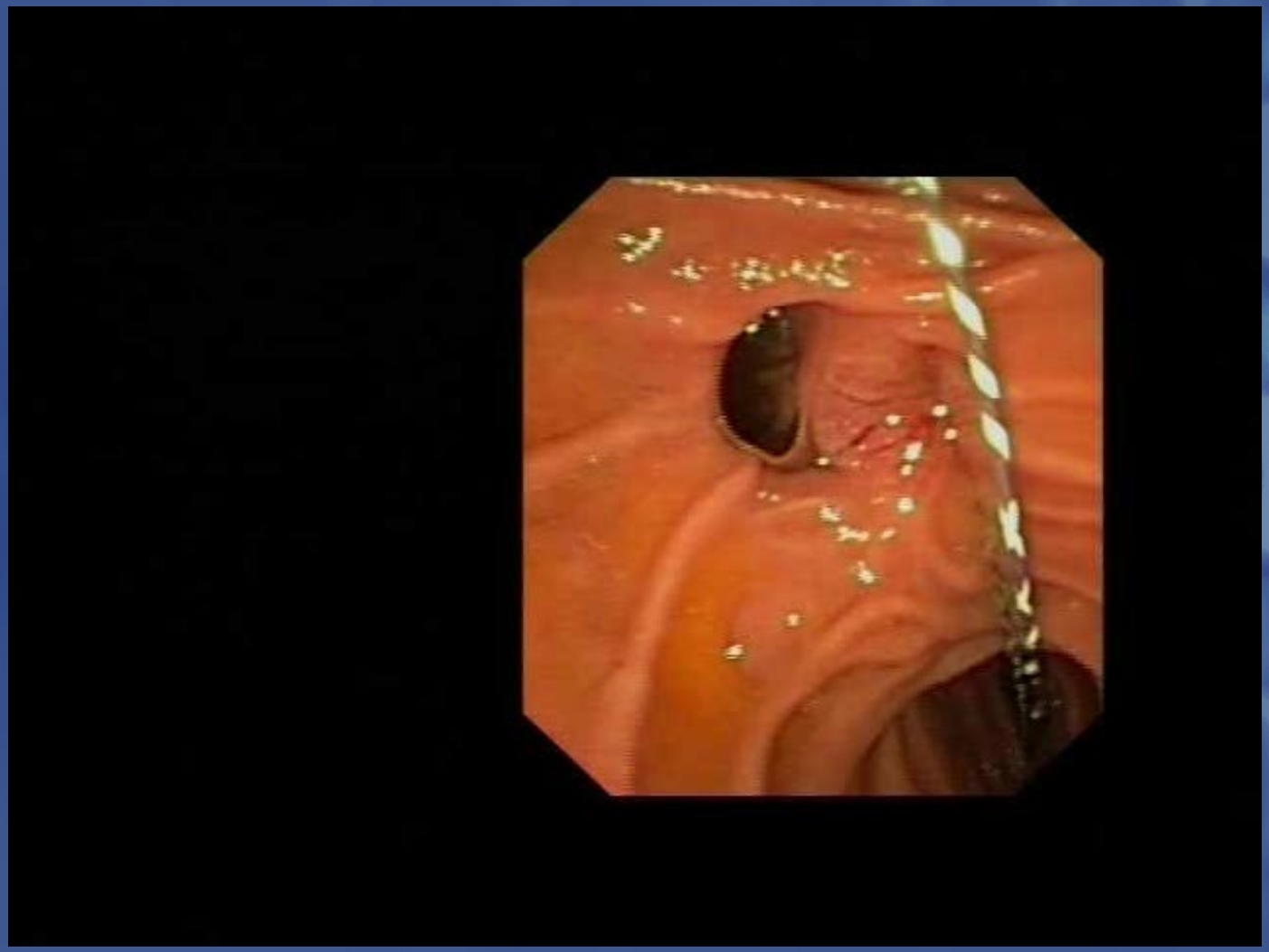

CASO 1: T2 Retrógrado

CASO 1: T2 Retrógrado

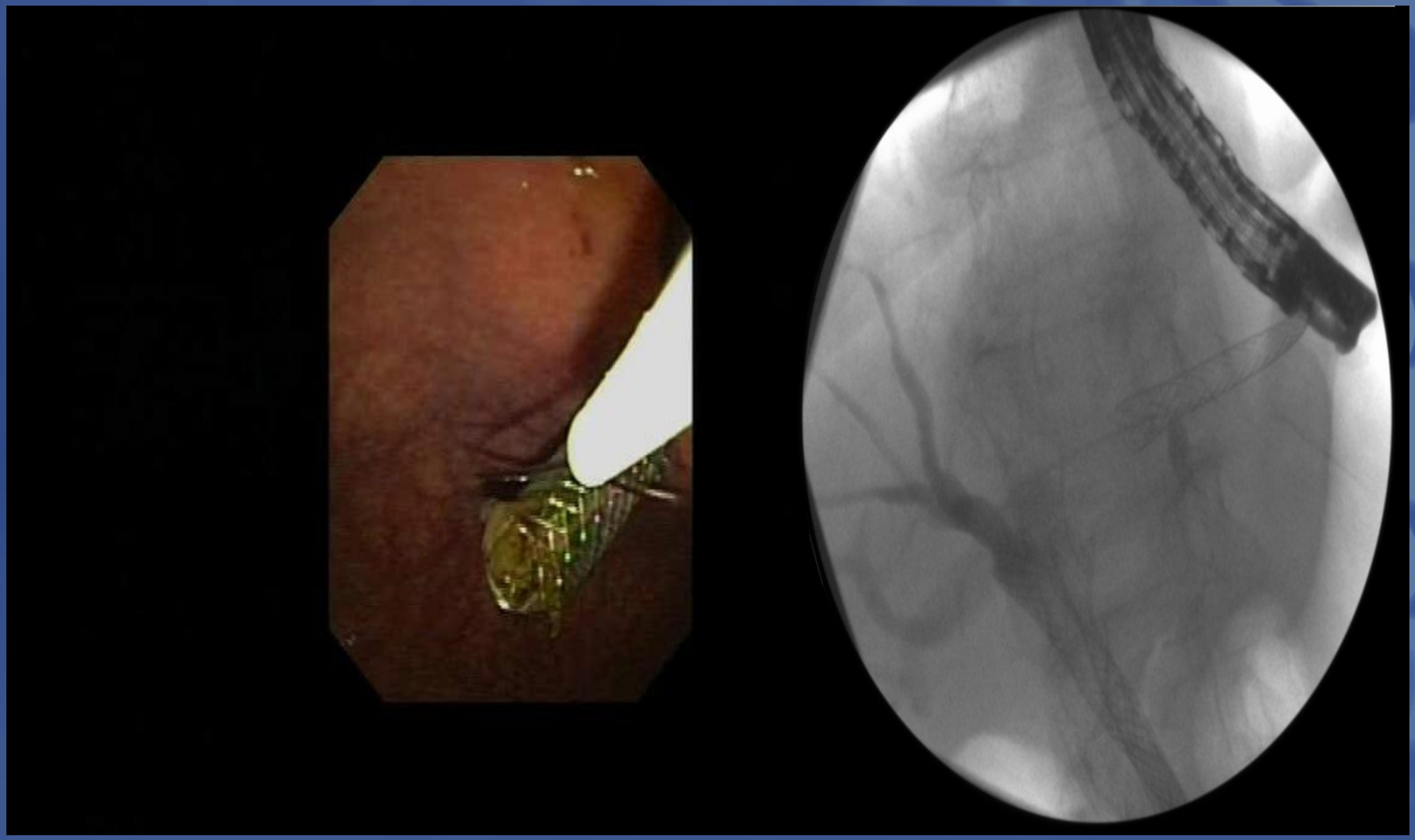

CASO 1: T3 Retirada

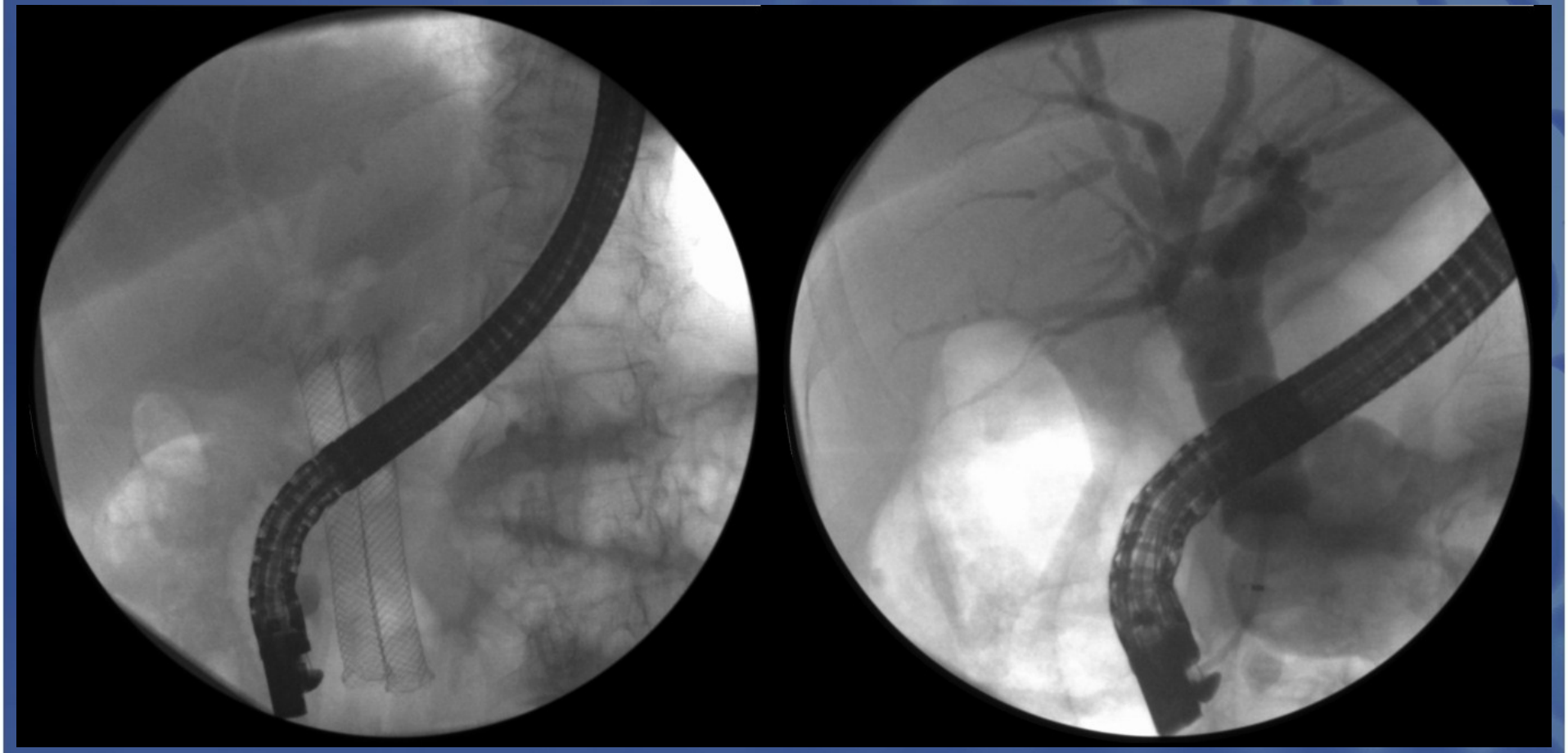

CASOS 2, 3: T2 Anterógrado

CASOS 2,3: T2 Retrógrado

CASOS 2 y 3: T2 Retrógrado

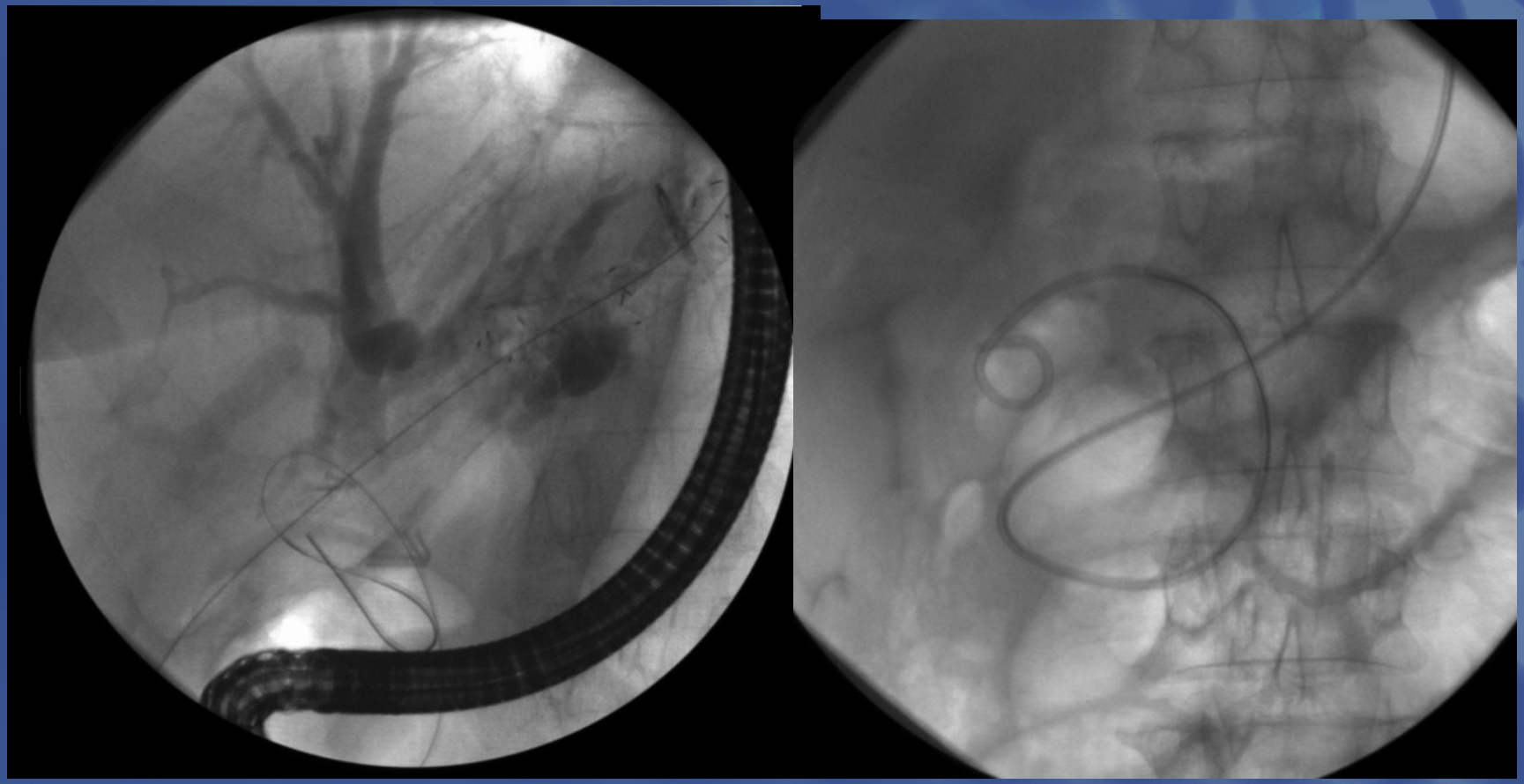

CASOS 2 y 3: Colangioscopia intervencionista transgástrica

CASO 2: Colangioscopia Intervencionista Transgástrica

CASOS 3: Colangioscopia Intervencionista Transgástrica

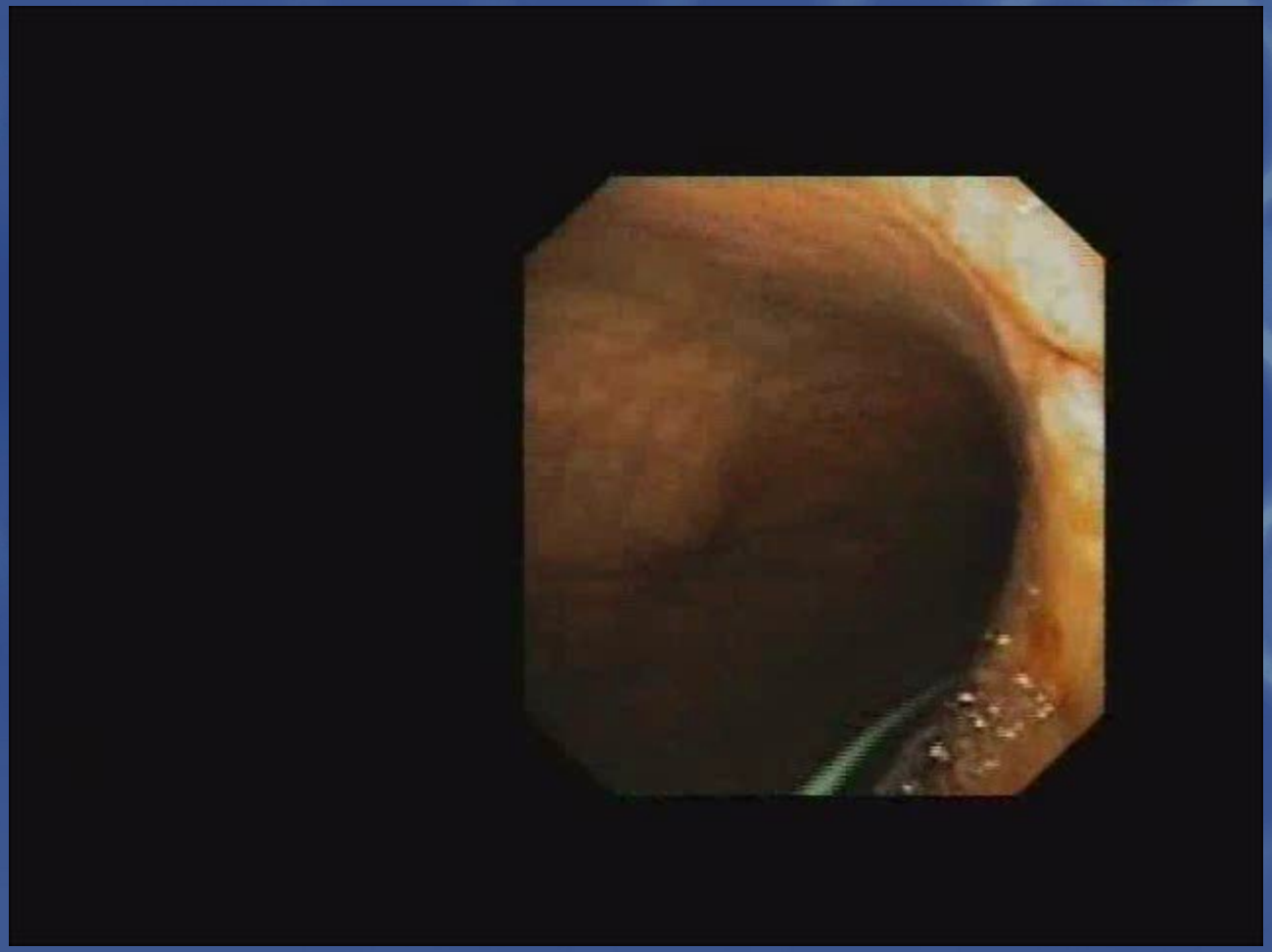

CASOS 2, 3: Tutorización

CASO 4: CD

CASO 5

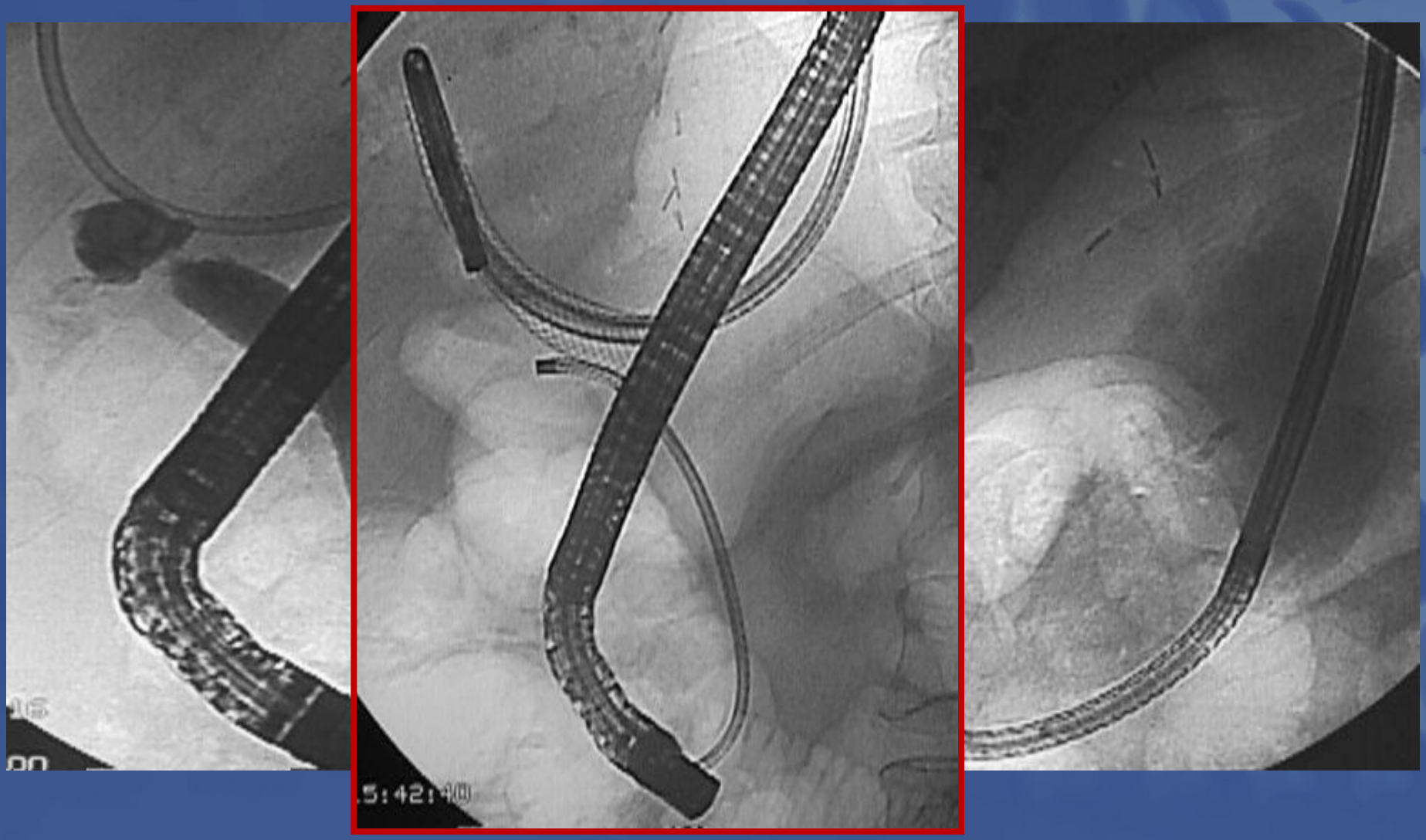

RESULTADOS

- El éxito se logró:

  en la primera fase en 5/5 pacientes

  en la segunda fase en 4/5 pacientes

-Complicaciones:

  2 colangitis leves.

CONCLUSIONES

- La reconstrucción endoscópica de las transecciones biliares combinada (anterógrada por USE y retrógrada por CPRE) en dos tiempos, permitió la recanalización en un 80% de los pacientes.

- Este procedimiento sólo puede aplicarse en casos seleccionados, con unos requisitos anatómicos específicos y en centros de referencia con un enfoque multidisciplinar.